NOUVELLE CLASSIFICATION DES VASCULARITES

Benjamin Terrier
Hôpital Cochin,
Université Paris Descartes

DES Médecine Interne,
15 Avril 2014

HÔPITAUX UNIVERSITAIRES PARIS CENTRE
Cochin • Port-Royal • Tarnier • Broca
La Collégiale • La Rochefoucauld • Hôtel-Dieu

Groupe Français d'Etude des Vascularites

CLASSIFICATION DES VASCULARITES

Pourquoi définir et classer ?

✓Essentiel car de la description découle la connaissance de l'évolution

✓Le pronostic et le traitement peut s'en trouver influencé ou modifié.

CLASSIFICATION DES VASCULARITES

Evolution des classifications

- ✓ Classifications purement cliniques
- ✓ Classifications anatomo-cliniques
- ✓ Classifications utilisant des marqueurs immunologiques
- ✓ Classifications avec apport de la génétique

PREMIERES DESCRIPTIONS ANATOMO-CLINIQUES

XXIII.

Ueber eine bisher nicht beschriebene eigenthümliche Arterienerkrankung (Periarteritis nodosa), die mit Morbus Brightii und rapid fortschreitender allgemeiner Muskellähmung einhergeht.

Von

Prof. A. Kussmaul und R. Maier

in Freiburg i. Br.

NOMS ET DESCRIPTIONS

1852	Rokitansky	Polyarteritis nodosa
1866	Küssmaul & Maier	Polyarteritis nodosa
1931	Wohlwill	PAN Microscopique
1936	Wegener	Wegener's granulomatosis
1951	Churg & Strauss	Churg–Strauss syndrome
1967	Kawasaki	Kawasaki vasculitis

LES CARACTERISTIQUES HISTOLOGIQUES

- ✓ Calibre des vaisseaux
- ✓ Nécrose fibrinoïde de la paroi
- ✓ Cellules géantes
- ✓ Granulome
- ✓ Vascularites inflammatoires strictes

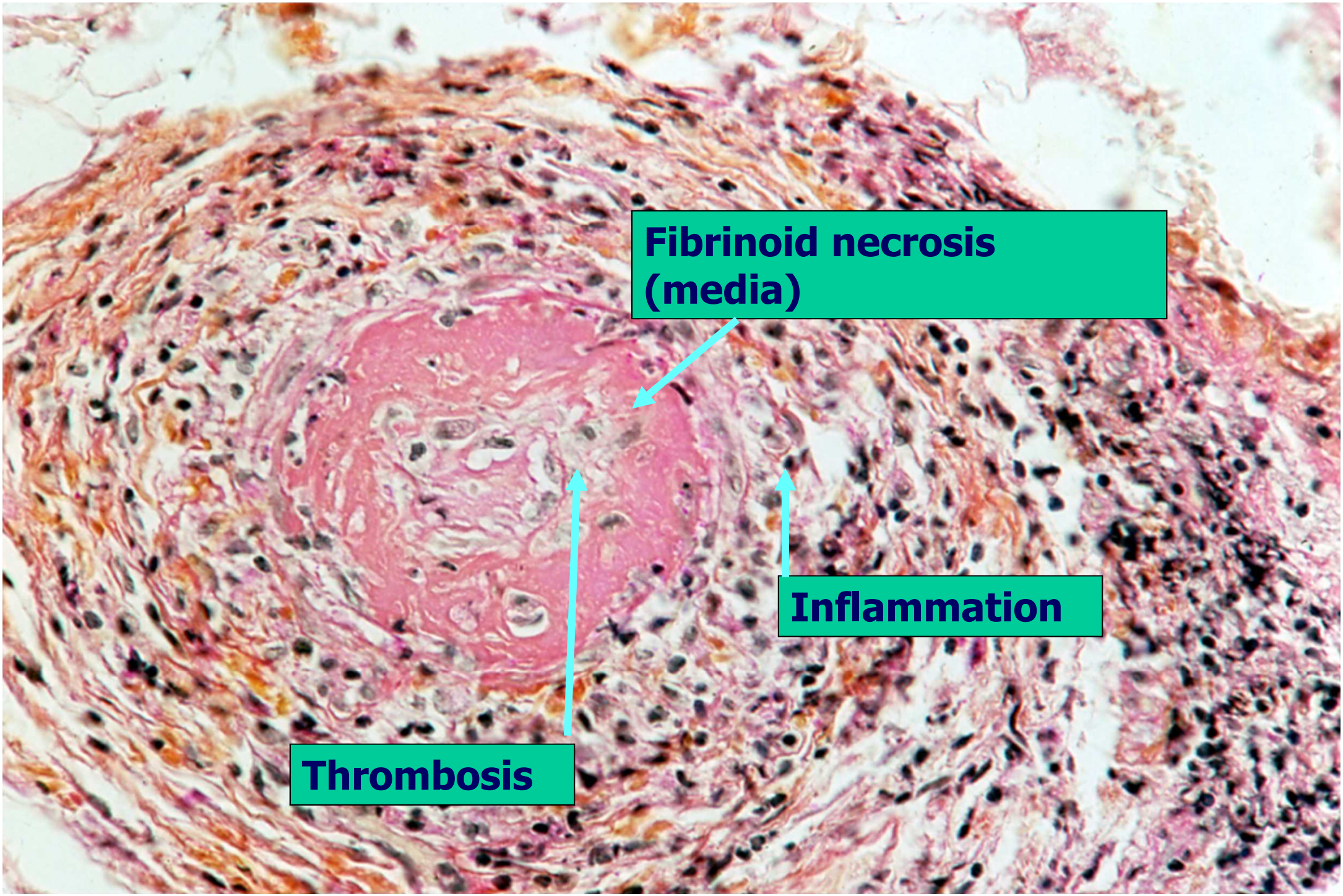
Fibrinoid necrosis
(media)
Inflammation
Thrombosis

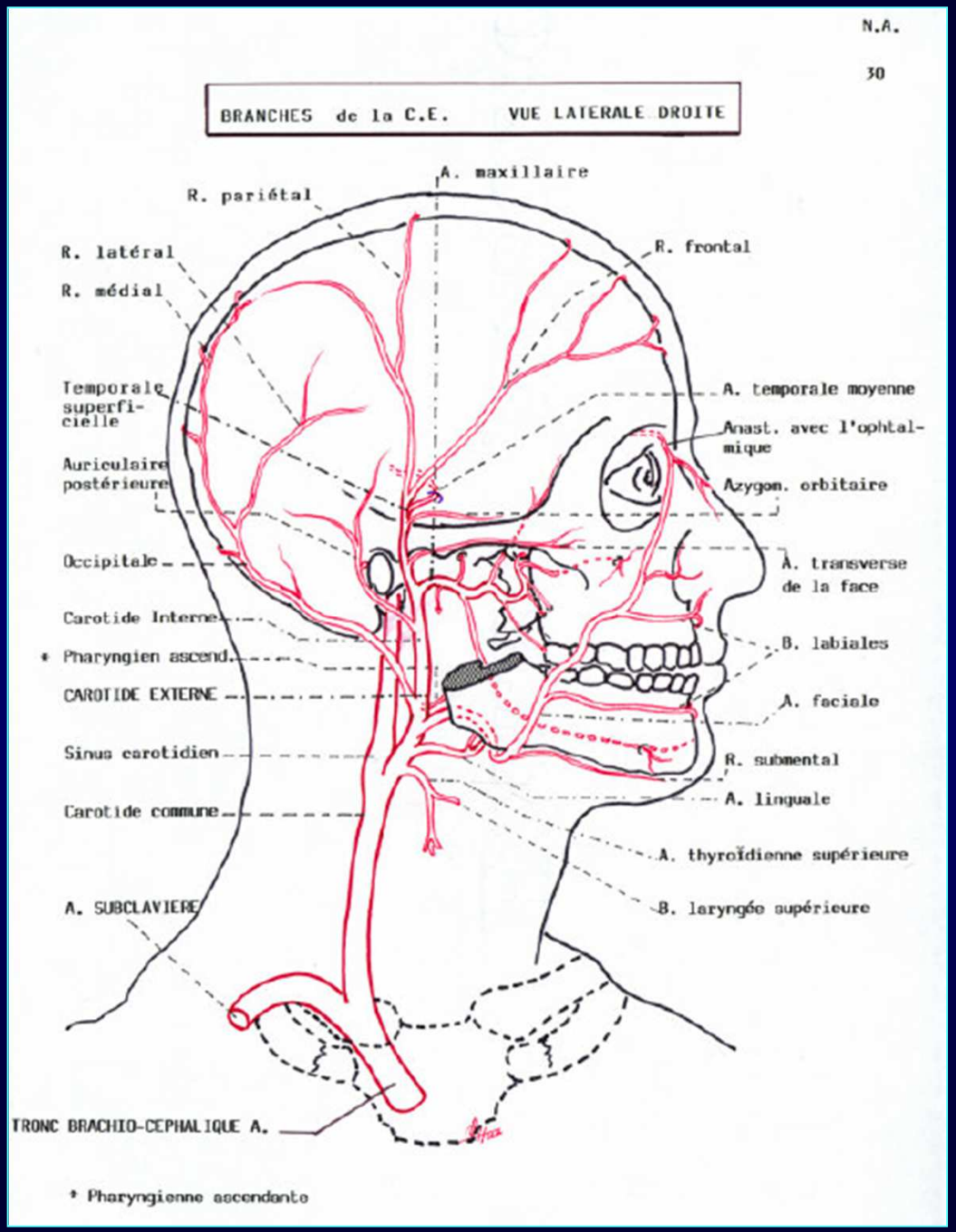
N.A.
30
BRANCHES de la C.E. VUE LATERALE DROITE
A. maxillaire
R. pariétal
R. latéral
R. médial
R. frontal
Temporale superficielle
A. temporale moyenne
Anast. avec l'ophtalmique
Auriculaire postérieure
Azygon. orbitaire
Occipitale
A. transverse de la face
Carotide Interne
B. labiales
* Pharyngien ascend.
CAROTIDE EXTERNE
A. faciale
Sinus carotidien
R. submental
A. linguale
Carotide commune
A. thyroïdienne supérieure
A. SUBCLAVIERE
B. laryngée supérieure
TRONC BRACHIO-CEPHALIQUE A.
* Pharyngienne ascendante

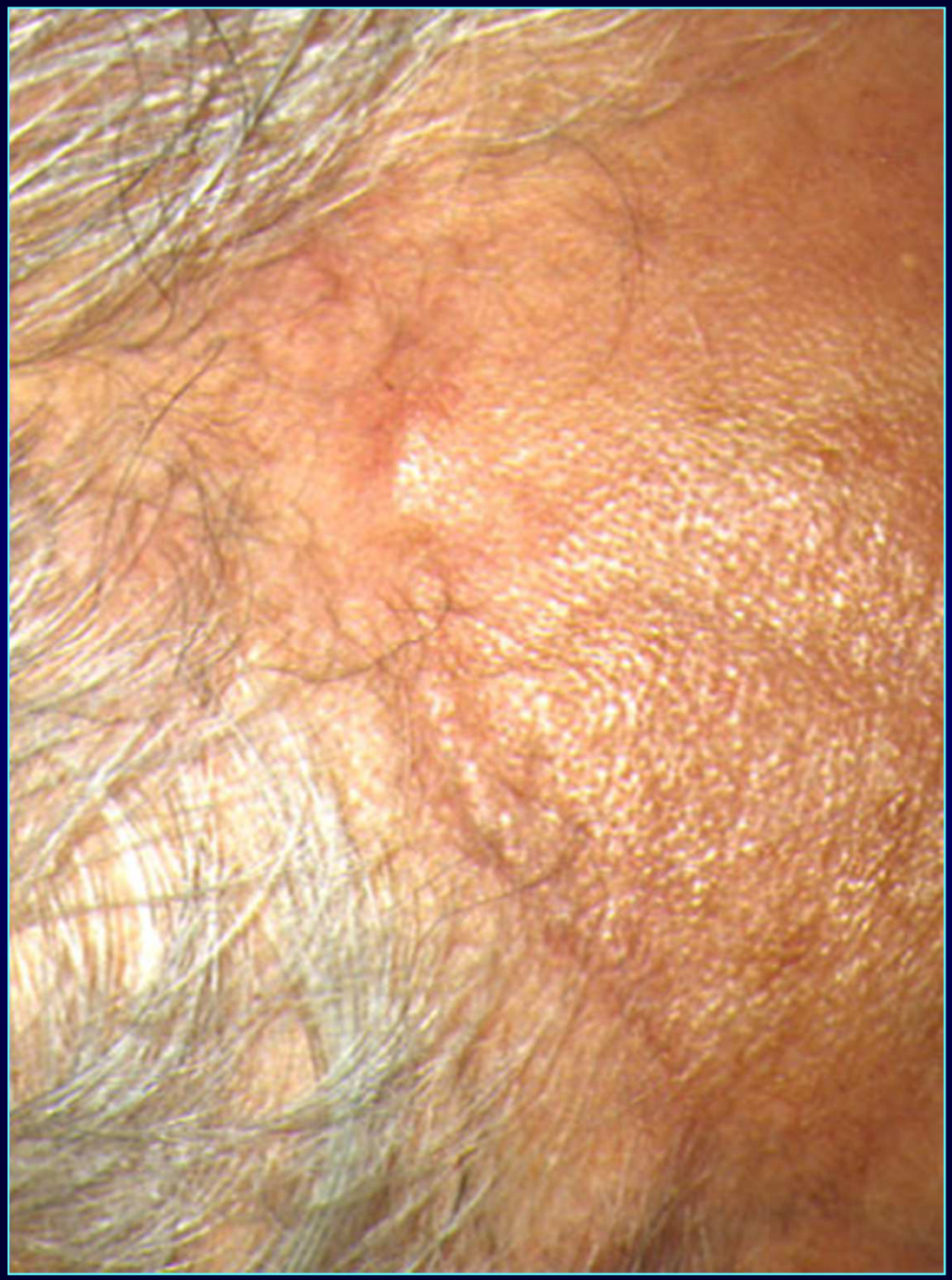

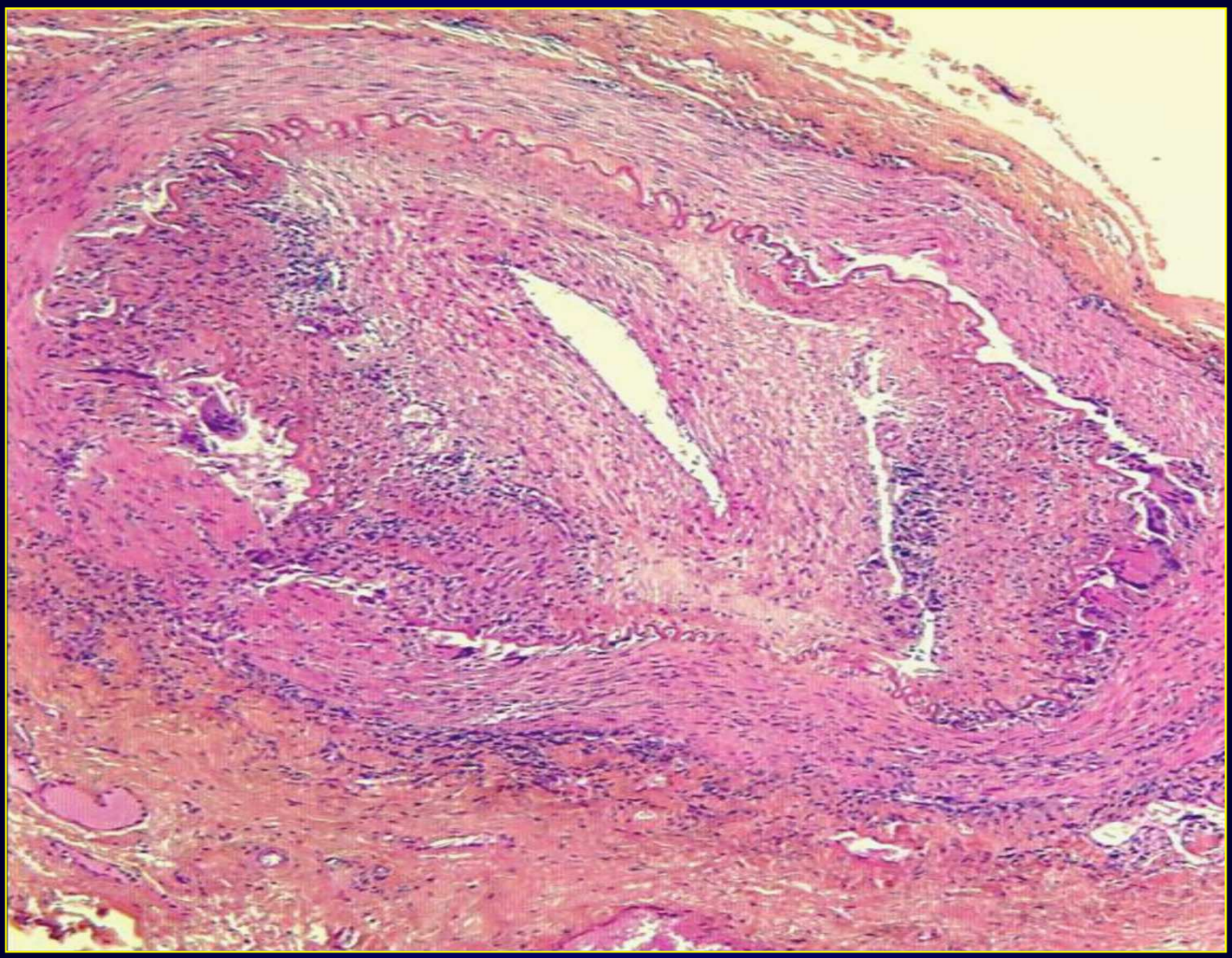

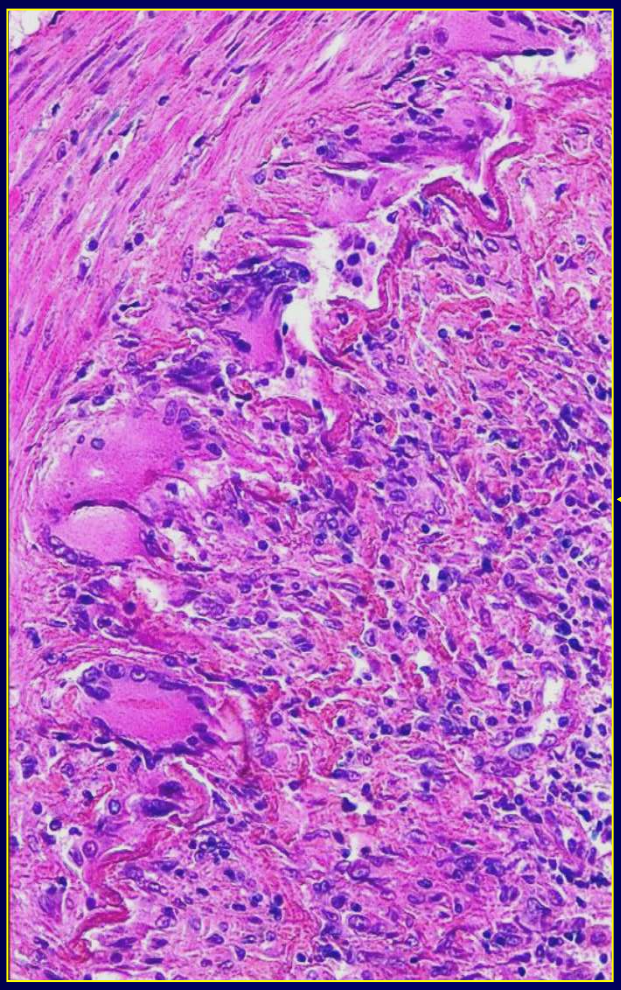

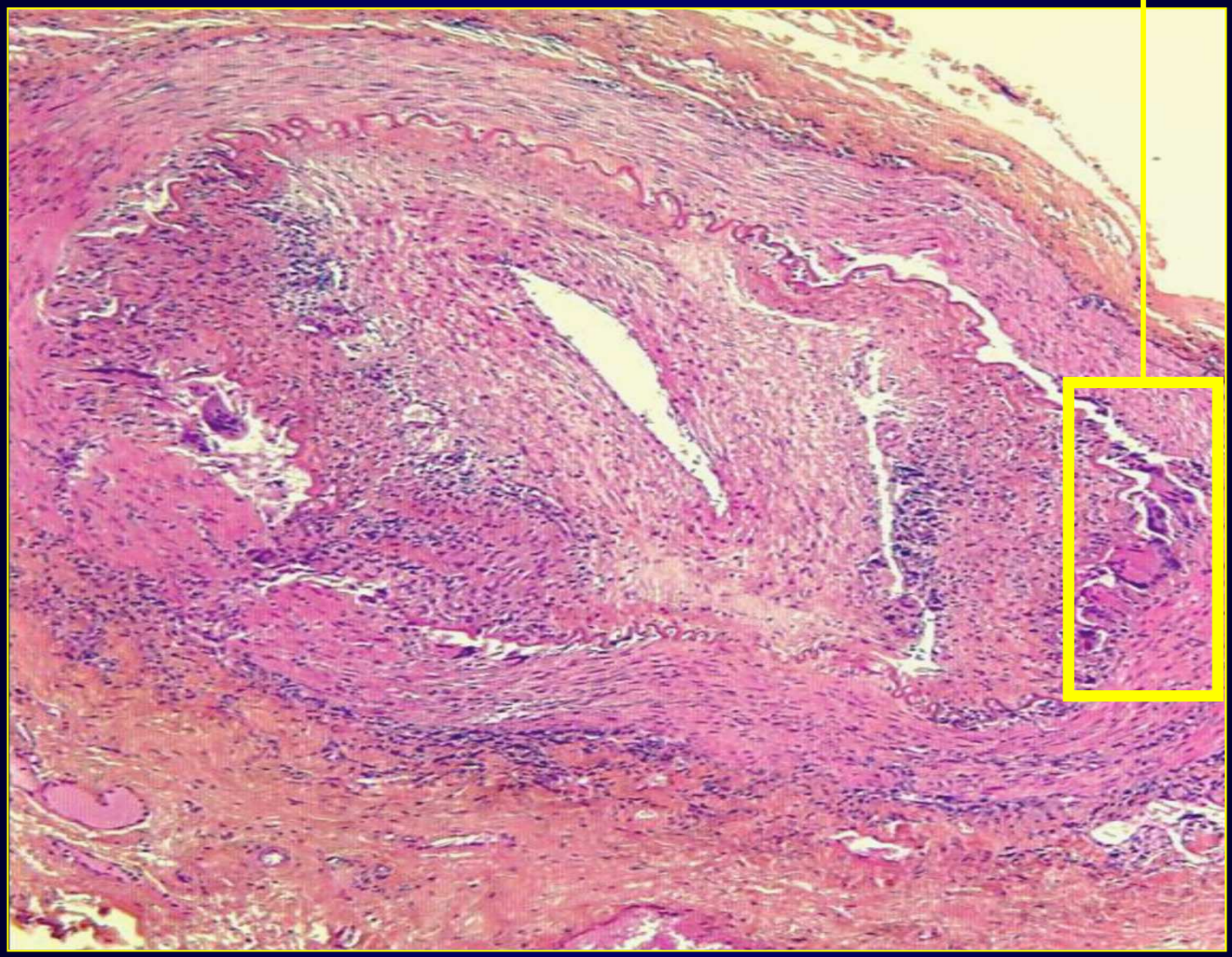

UNE PREMIERE CLASSIFICATION : ACR 1990

Classification de l'ACR (1990)

- ✓ Critères cliniques, biologiques et histologiques
- ✓ Etablis pour
  - ✓ Périartérite noueuse (Lightfoot et al, *Arthritis Rheum* 1990)
  - ✓ Churg-Strauss (Masi et al, *Arthritis Rheum* 1990)
  - ✓ Wegener (Leavitt et al, *Arthritis Rheum* 1990)
  - ✓ Takayasu, Artérite à cellules géantes
- ✓ Chez des patients atteints de vascularite
- ✓ Permettant de créer des groupes homogènes de patients
  - ✓ Pour des études épidémiologiques, thérapeutiques
- ✓ PAS DES CRITERES DIAGNOSTIQUES
- ✓ PAS DES DEFINITIIONS NOSOLOGIQUES

PAN : 1990 CRITERES ACR

(Lightfoot et al, *Arthritis Rheum* 1990)

- ✓ Weight loss < 4kg
- ✓ Livedo reticularis
- ✓ Testicular pain or tenderness
- ✓ Mono- or polyneuropathy
- ✓ Diastolic BP > 90 mm Hg
- ✓ Elevated BUN or creatininemia
- ✓ Hepatitis B virus
- ✓ Biopsy of small or medium-sized artery containing PMN

3 of 10 criteria should be present

UNE NOUVELLE NOMENCLATURE : CHAPEL HILL 1994

CHAPEL HILL 1994

(Jennette et al, Arthritis Rheum 1994)

- ✓ Système de nomenclature
  - ✓Dénomination consensuelle des vascularites
  - ✓Etablissement d'une définition de chaque vascularite
- ✓ Répartition en fonction de la taille des vaisseaux atteints
  - ✓Gros calibre : Artérite à cellules géantes, Takayasu
  - ✓Moyen calibre : Périartérite noueuse, Kawasaki
  - ✓Petit calibre :
    - ✓Wegener, Churg-Strauss, Polyangéite microscopique
    - ✓Cryoglobuline, Purpura rhumatoide
- ✓ Prise en compte des mécanismes physiopathologiques
- ✓PAS DES CRITERES DIAGNOSTIQUES
- ✓PAS DES CRITERES DE CLASSIFICATION POUR LES ETUDES

CHAPEL HILL 1994

(Jennette et al, Arthritis Rheum 1994)

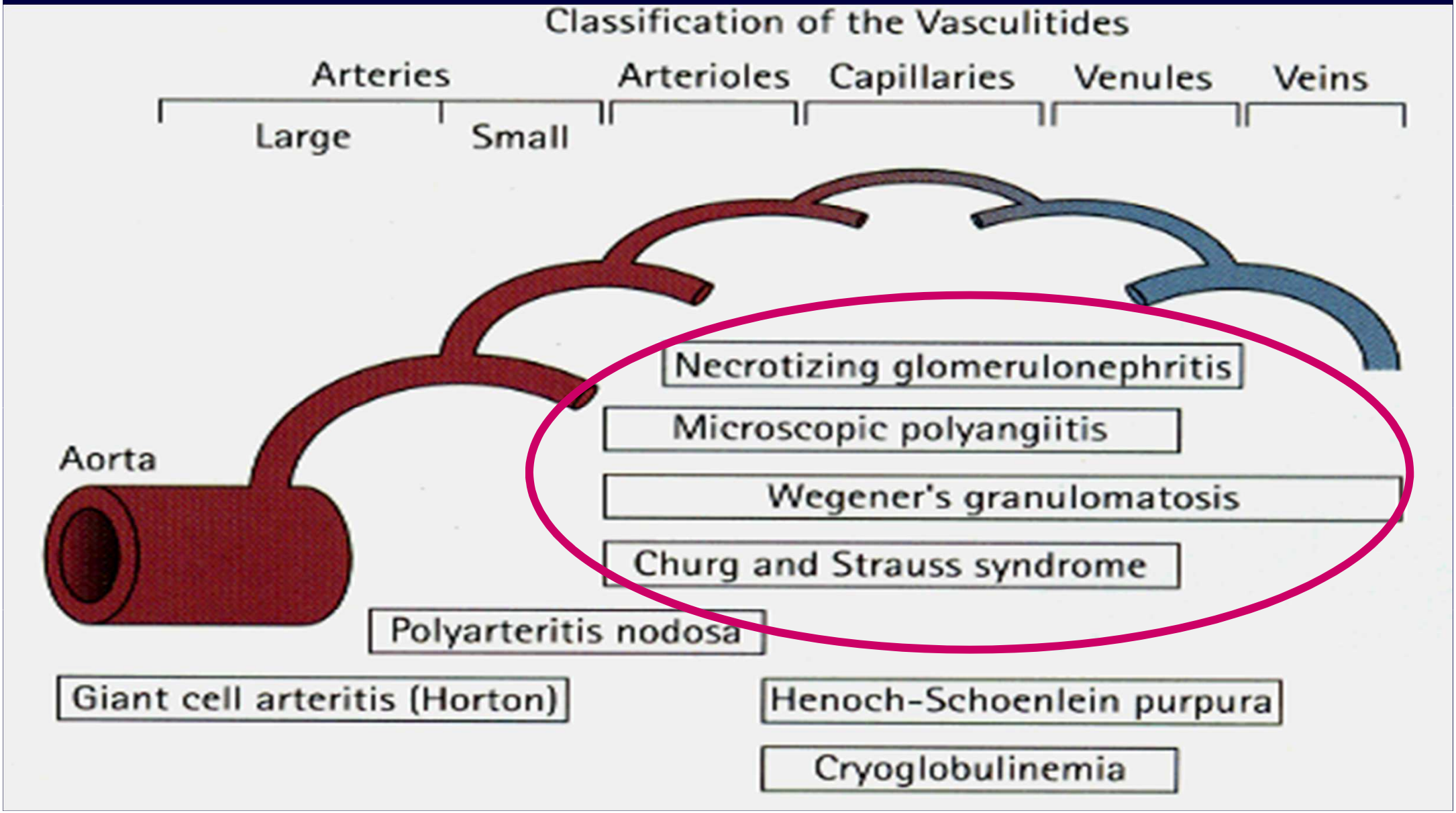

NOUVELLE CLASSIFICATION DES VASCULARITES : CHAPEL HILL 2012

2nd Chapel Hill Consensus Conference 2012

2nd Chapel Hill Consensus Conference 2012

CHAPEL HILL 2012

(Jennette et al, Arthritis Rheum 2013)

- ✓ Changement des noms des vascularites
  - ✓Eliminer les maladies éponymes
- ✓ Meilleure définition de chaque vascularite
  - ✓Prise en compte des mécanismes physiopathologiques
- ✓ Intégration de nouvelles catégories de vascularites
  - ✓Classification plus exhaustive

LES NOUVEAUTES de CHAPEL HILL 2012

Large Vessels

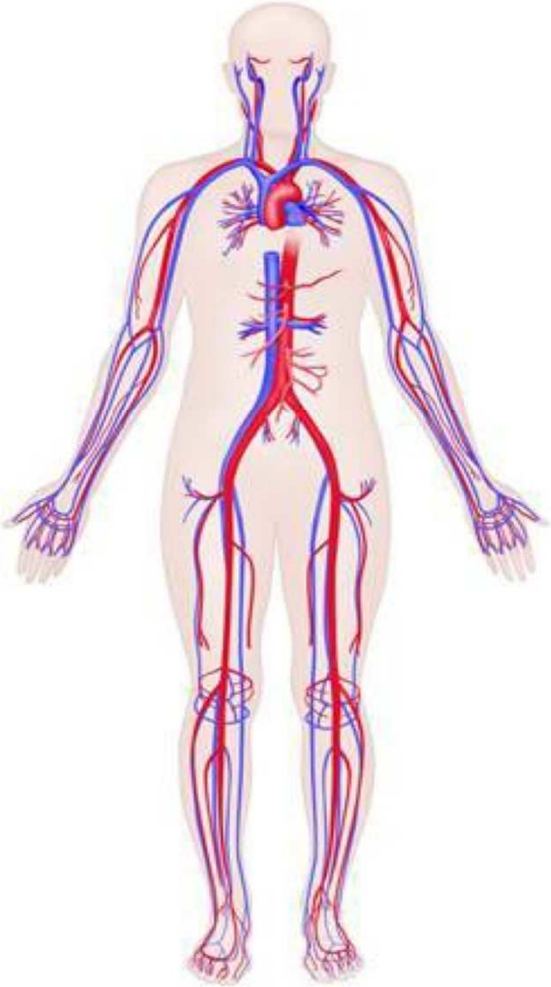

Medium Vessels

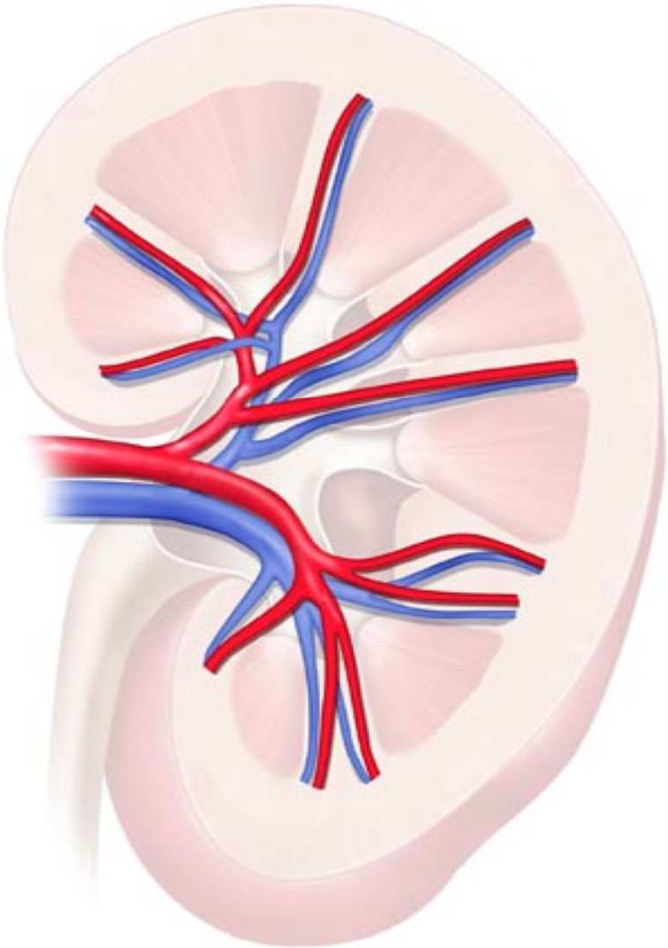

Small Vessels

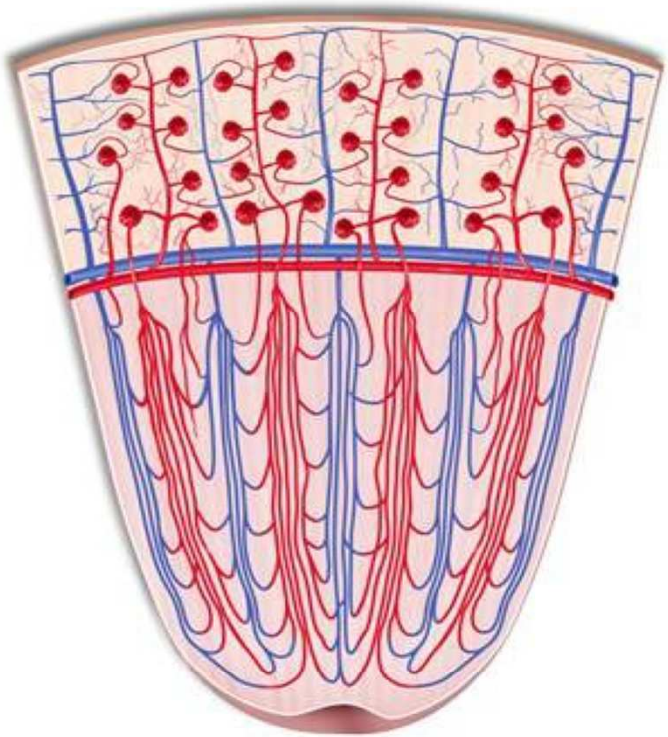

DÉFINITIONS

- ✓ Gros calibre (large vessels)
  - ✓ Aorte et ses branches principales, toute taille d'artères peut répondre à la définition

DÉFINITIONS

- ✓ Moyen calibre
  - ✓ Principales artères viscérales et leurs branches principales

LES NOUVEAUTES DE CHAPEL HILL

DÉFINITIONS

- ✓ Petit calibre (small vessels)
  - ✓ petites artères intraparenchymateuses, artérioles, capillaires et veinules. Des artères de moyen calibre et des veines peuvent être concernées

LES NOUVEAUTES DE CHAPEL HILL

DÉFINITIONS

- ✓ Vascularite associée aux ANCA
  - ✓ Tous les patients n'ont pas nécessairement un test positif. Lorsque le test est positif, un préfixe indiquant la réactivité doit être mentionnée: PR3-ANCA etc…

ANCA

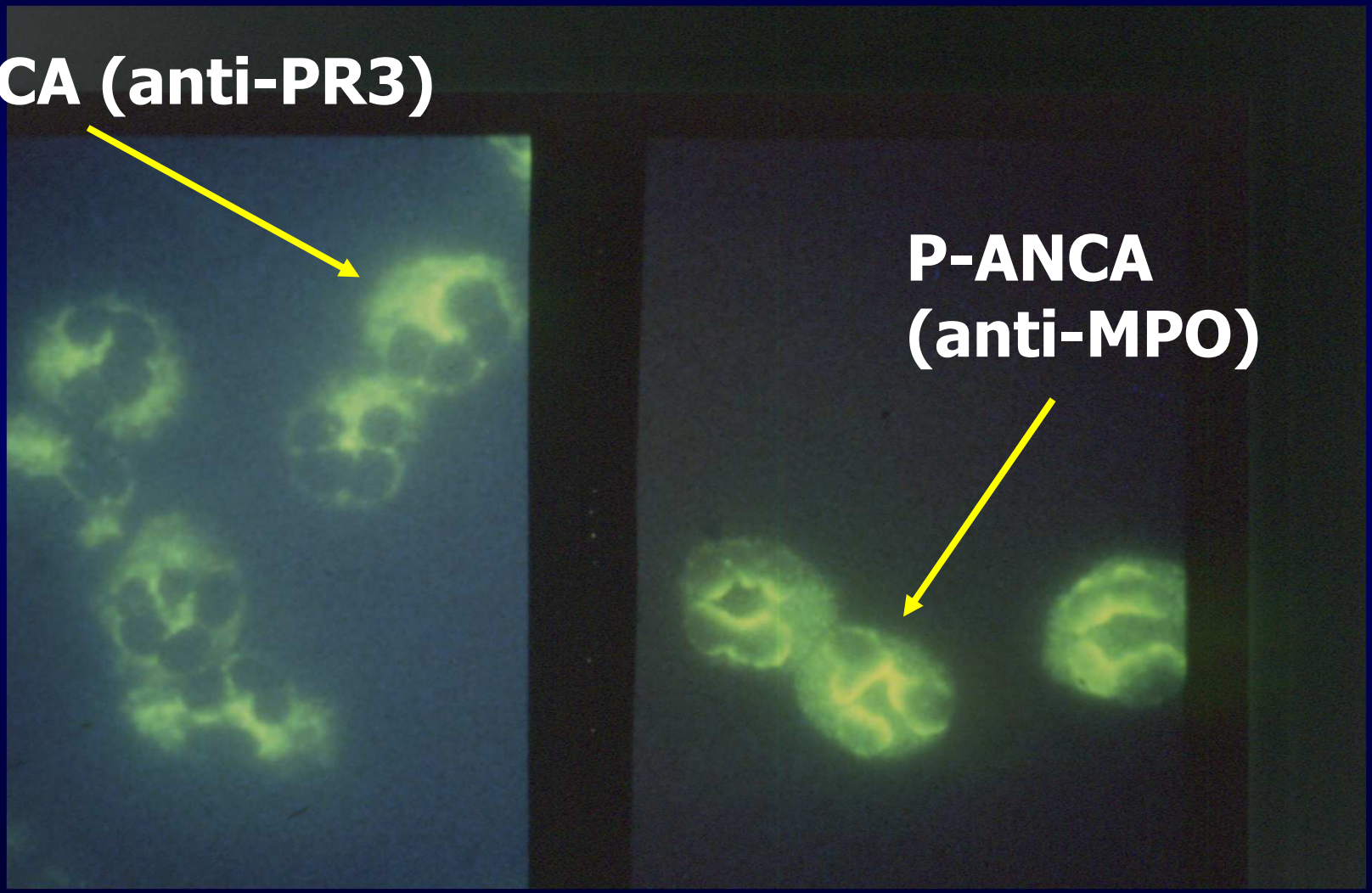

LES NOUVEAUTES DE CHAPEL HILL

LES NOMS

- ✓ Vascularites touchant les vaisseaux de gros calibre
  - ✓ Artérite à cellules géantes (ex Horton)
  - ✓ Artérite de Takayasu

LES NOUVEAUTES DE CHAPEL HILL

LES NOMS

- ✓ Vascularites touchant les vaisseaux de moyen calibre

  - ✓ Périartérite noueuse
  - ✓ Maladie de Kawasaki

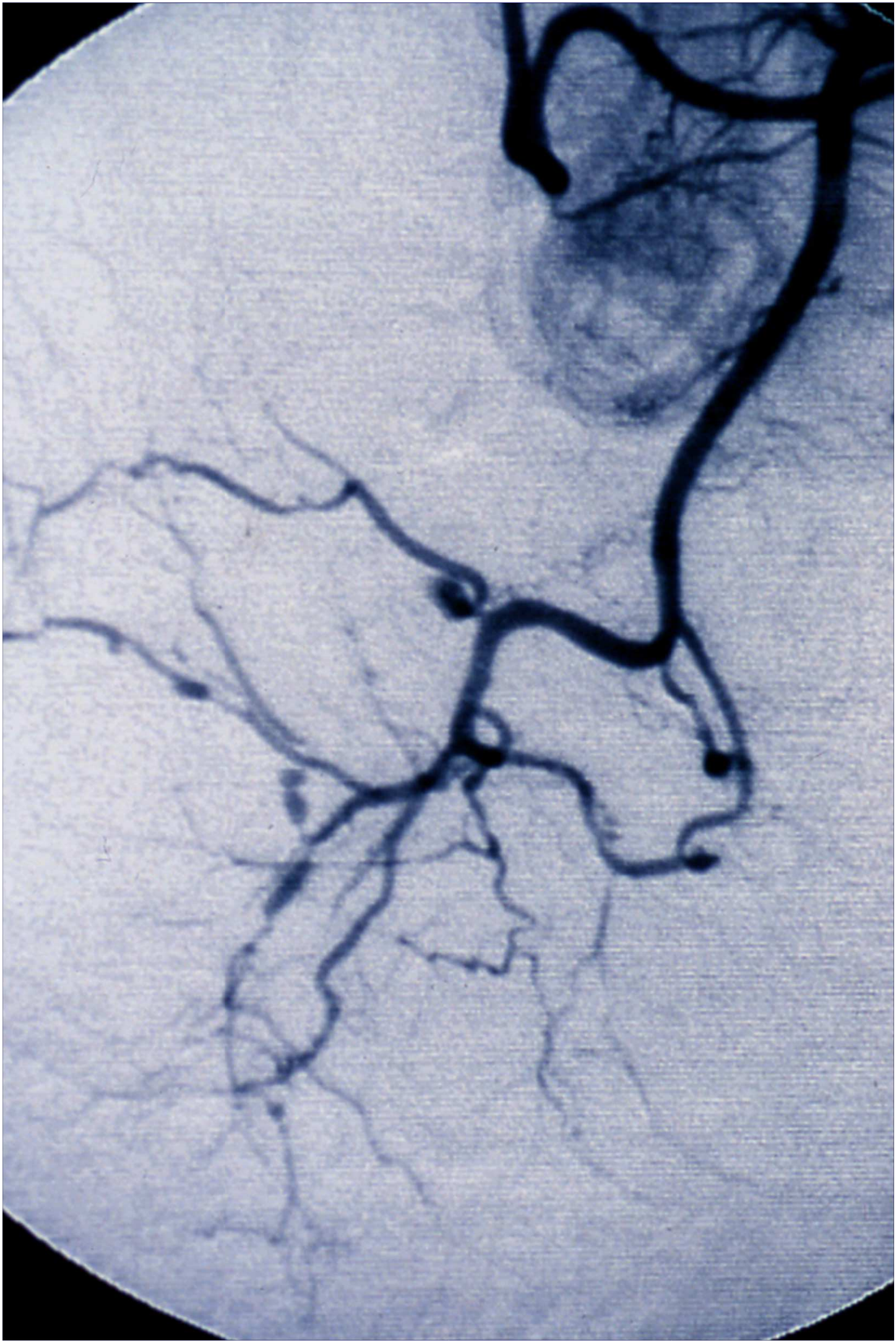

LES NOUVEAUTES DE CHAPEL HILL

LES NOMS

- ✓ Vascularites des vaisseaux de petit calibre
  - ✓ Vascularites associées aux ANCA
    - ✓ Polyangéïte microscopique
    - ✓ Granulomatose avec polyangéïte
      - ✓(ex-Wegener)
    - ✓ Granulomatose éosinophilique avec polyangéïte
      - ✓(ex-Churg Strauss)

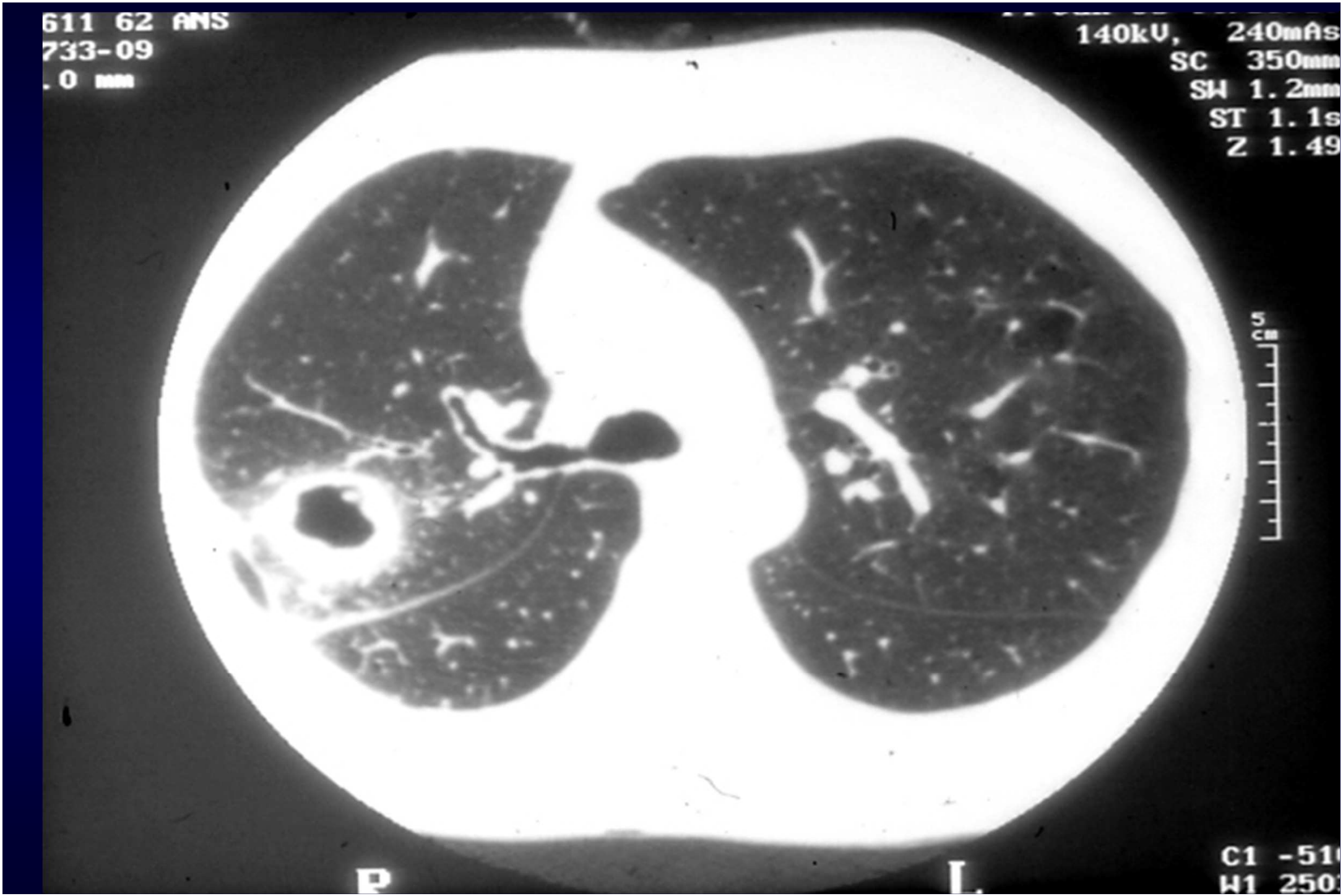
611 62 ANS
733-09
.0 mm
140kV, 240mAs
SC 350mm
SW 1.2mm
ST 1.1s
Z 1.49
5 cm
R
L
C1 -51
W1 250

Prolifération extra-capillaire

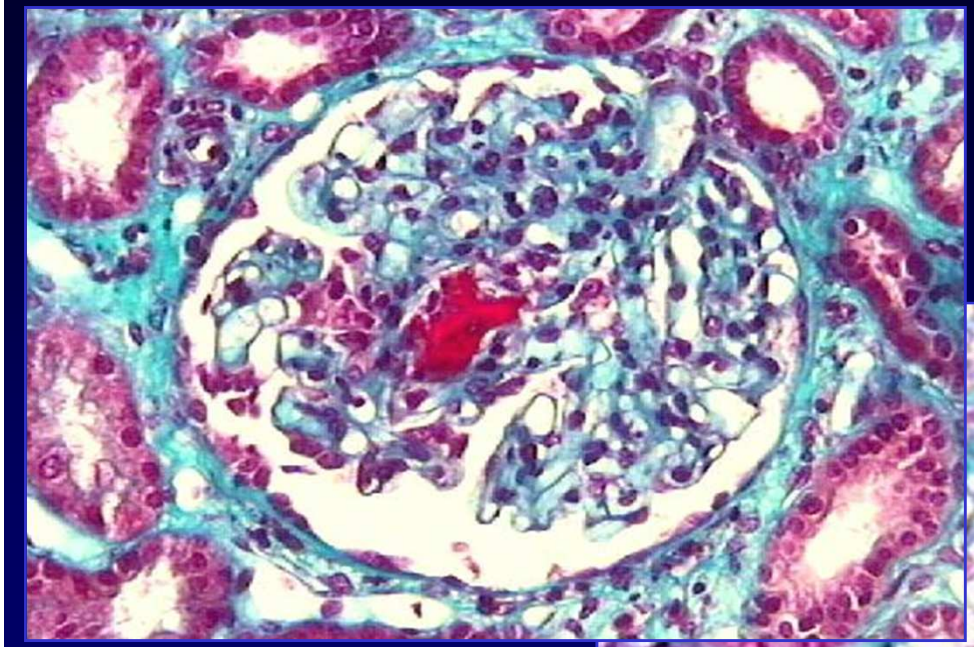

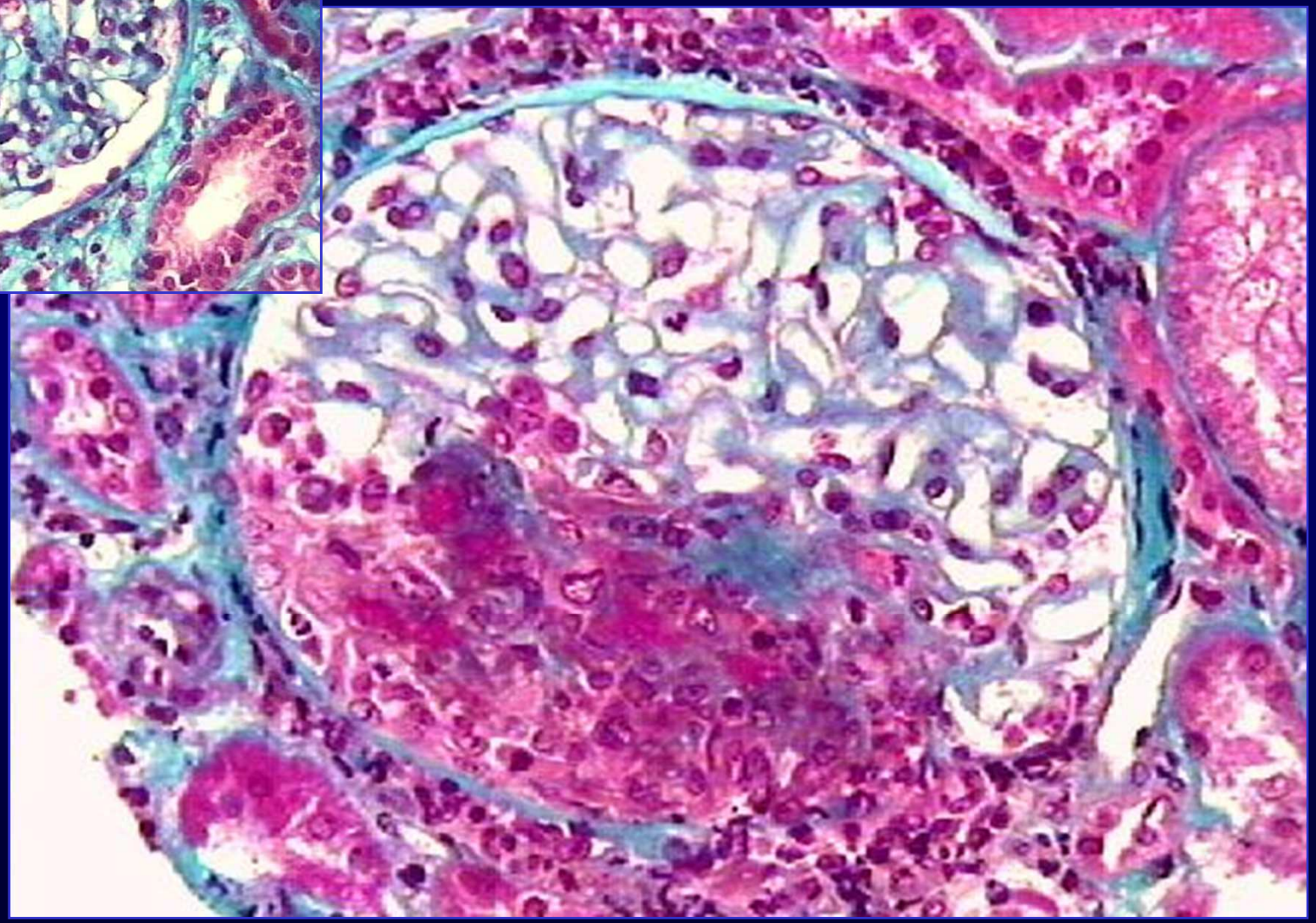

LES NOUVEAUTES DE CHAPEL HILL

LES NOMS

- ✓ Vascularites des vaisseaux de petit calibre
  - ✓Vascularite avec des complexes immuns
    - ✓Vascularite avec anti-MBG
      - ✓(ex Goodpasture)
    - ✓Vascularite des cryoglobulinémies
    - ✓Vascularite à IgA
      - ✓(Purpura rhumatoïde, ex Henoch Schönlein)
    - ✓Vascularite urticarienne hypocomplémentémique (vascularite anti-C1q)

LES NOMS

- ✓ Vascularites des vaisseaux de taille variable
  - ✓ Maladie de Behçet
  - ✓ Syndrome de Cogan

LES NOMS

- ✓ Vascularites ne touchant qu'un seul organe
  - ✓Vascularites cutanées
  - ✓Vascularites du système nerveux central
  - ✓Vascularite leucocytoclasique (ex vascularites d'hypersensibilité)
  - ✓Aortites isolées
  - ✓Autres (par exemple, vascularites limitées au système nerveux périphérique)

LES NOUVEAUTES DE CHAPEL HILL

LES NOMS

- ✓ Vascularites des maladies systémiques
  - ✓ Polyarthrite rhumatoïde
  - ✓ Lupus
  - ✓ Autres (par exemple, syndrome de Sjögren)

LES NOUVEAUTES DE CHAPEL HILL

LES NOMS

- ✓ Vascularites d'étiologies probablement identifiées
  - ✓ Vascularites des cryoglobulinémies probablement dues au virus de l'hépatite C
  - ✓ Périartérite noueuse due au virus de l'hépatite B

LES NOUVEAUTES DE CHAPEL HILL

LES NOMS

- ✓ Vascularites d'étiologies probablement identifiées
  - ✓ Aortite syphilitique
  - ✓ Vascularites médicamenteuses à complexes immuns
  - ✓ Vascularites médicamenteuses avec ANCA

LES NOUVEAUTES DE CHAPEL HILL

LES NOMS

- ✓ Vascularites d'étiologies probablement identifiées
  - ✓ Vascularites des maladies sériques
  - ✓ Autres

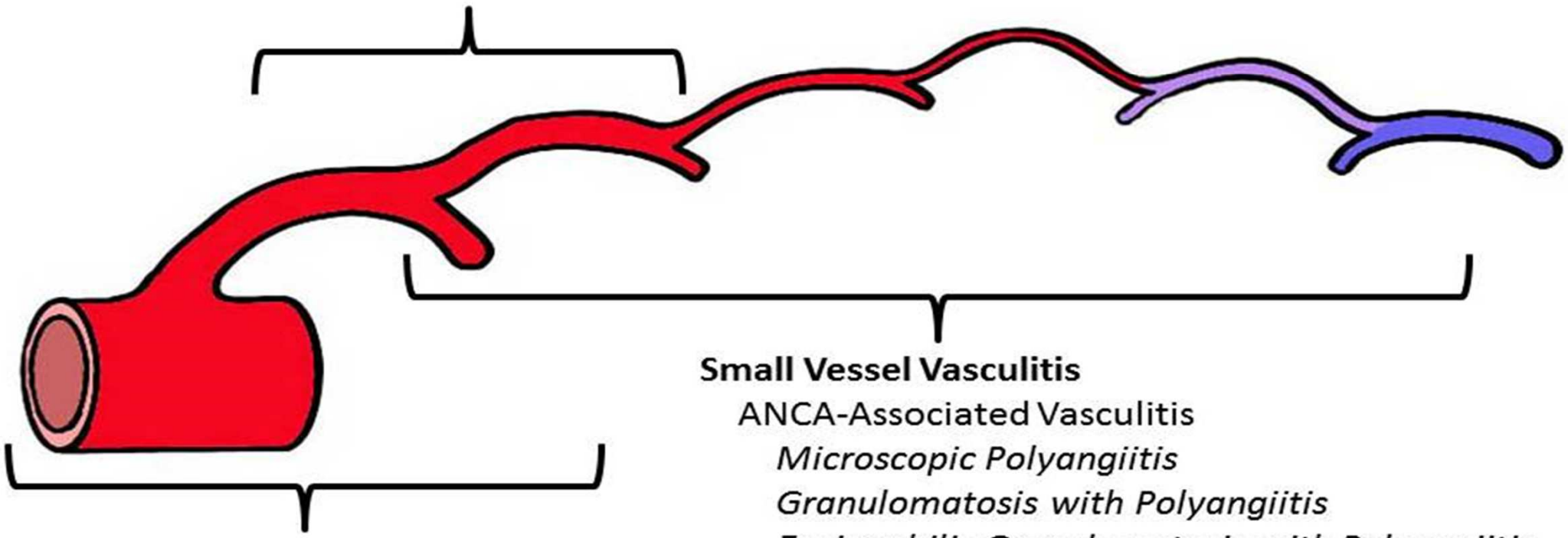

(Jennette et al, *Arthritis Rheum* 2013)

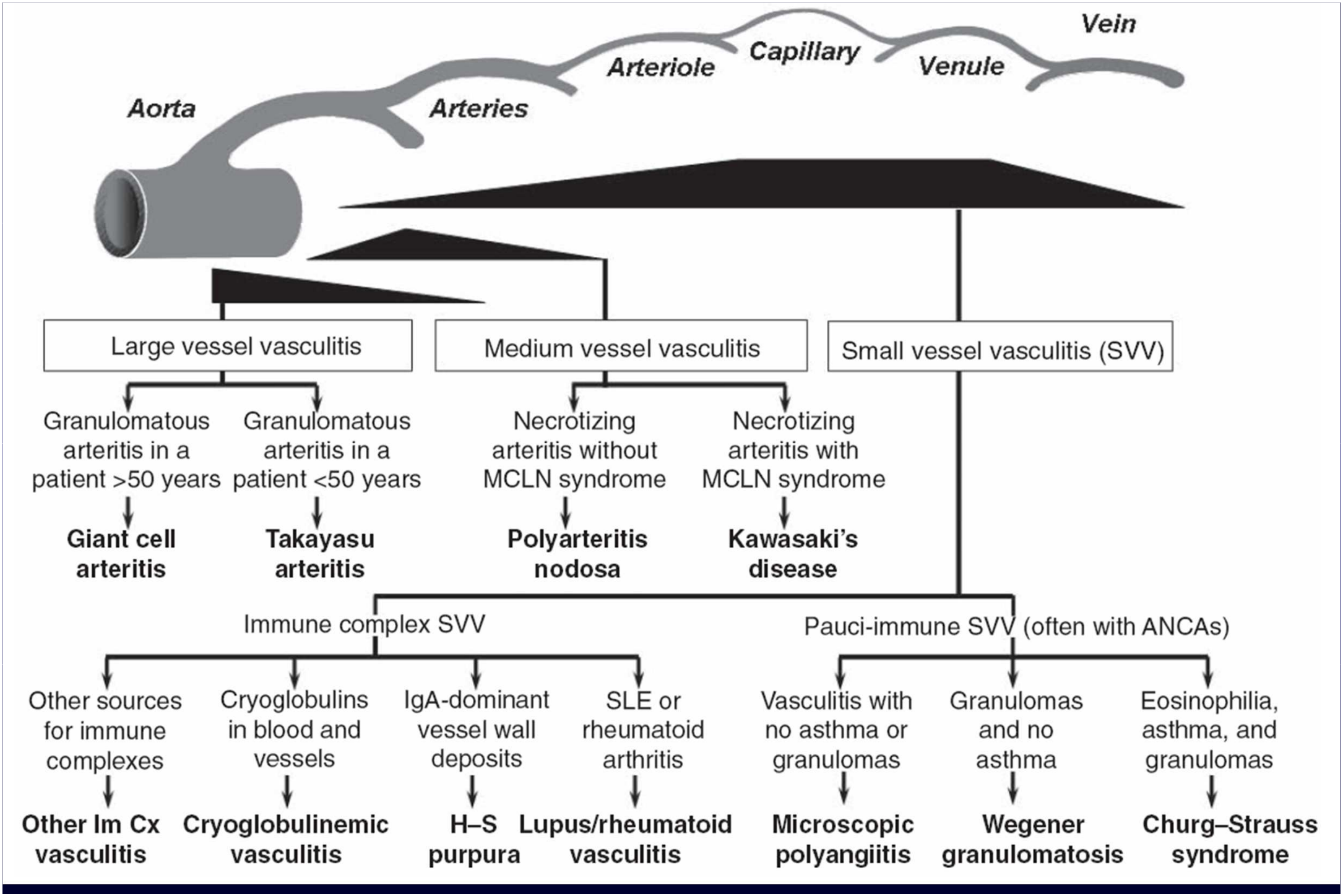
Vein
Capillary
Arteriole
Venule
Aorta
Arteries
Large vessel vasculitis
Medium vessel vasculitis
Small vessel vasculitis (SVV)
Granulomatous arteritis in a patient >50 years
Granulomatous arteritis in a patient <50 years
Necrotizing arteritis without MCLN syndrome
Necrotizing arteritis with MCLN syndrome
Giant cell arteritis
Takayasu arteritis
Polyarteritis nodosa
Kawasaki's disease
Immune complex SVV
Pauci-immune SVV (often with ANCAs)
Other sources for immune complexes
Cryoglobulins in blood and vessels
IgA-dominant vessel wall deposits
SLE or rheumatoid arthritis
Vasculitis with no asthma or granulomas
Granulomas and no asthma
Eosinophilia, asthma, and granulomas
Other Im Cx vasculitis
Cryoglobulinemic vasculitis
H–S purpura
Lupus/rheumatoid vasculitis
Microscopic polyangiitis
Wegener granulomatosis
Churg–Strauss syndrome

QUELLES CLASSIFICATIONS POUR LE FUTUR?

DE NOUVEAUX CRITERES PHENOTYPIQUES

PHENOTYPES

- ✓ On peut définir de nouveaux phénotypes, sur des bases cliniques et immunologiques

  - ✓ Dans la GEPA (Churg-Strauss), deux phénotypes selon la présence ou l'absence d'ANCA

PHENOTYPES DE GEPA

Signes %	ANCA+	ANCA-	p <
Généraux	**30**	**58**	**0.05**
Cœur	**12**	**49**	**0.0001**
péricardite	7	36	0.0005
myocardite	9	33	0.004

Sablé-Fourtassou et al, *Ann Intern Med* 2005

PHENOTYPES DE GEPA

Signes %	ANCA+	ANCA-	p <
Reins	**35**	**4**	**0.0001**
GNEC	19	0	0.0002

Sablé-Fourtassou et al, *Ann Intern Med* 2005

DE NOUVEAUX CRITERES GENOTYPIQUES

QUE PEUT ON EN ATTENDRE

- ✓ Séparer des maladies ET partir de génotypes pour identifier de nouveaux phénotypes

  - ✓ Aider à définir des formes sévères
  - ✓ Définir des profils évolutifs

Cohorte britannique
1184 pts et 5844 contrôles

Cohorte de réplication européenne
1454 pts et 1666 contrôles

The NEW ENGLAND JOURNAL of MEDICINE

ORIGINAL ARTICLE

Genetically Distinct Subsets within ANCA-Associated Vasculitis

Paul A. Lyons, Ph.D., Tim F. Rayner, Ph.D., Sapna Trivedi, M.R.C.P., M.Phil., Julia U. Holle, M.D., Ph.D., Richard A. Watts, D.M., F.R.C.P., David R.W. Jayne, M.D., F.R.C.P., Bo Baslund, M.D., Ph.D., Paul Brenchley, Ph.D., Annette Bruchfeld, M.D., Ph.D., Afzal N. Chaudhry, Ph.D., F.R.C.P., Jan Willem Cohen Tervaert, M.D., Ph.D., Panos Deloukas, Ph.D., Conleth Feighery, M.D., Wolfgang L. Gross, M.D., Ph.D., Loic Guillevin, M.D., Iva Gunnarsson, M.D., Ph.D., Lorraine Harper M.R.C.P., Ph.D., Zdenka Hrušková, M.D., Mark A. Little, M.R.C.P.I., Ph.D., Davide Martorana, Ph.D., Thomas Neumann, M.D., Sophie Ohlsson, M.D., Ph.D., Sandosh Padmanabhan, M.D., Ph.D., Charles D. Pusey, D.Sc., F.Med.Sci., Alan D. Salama, F.R.C.P., Ph.D., Jan-Stephan F. Sanders, M.D., Ph.D., Caroline O. Savage, F.Med.Sci., Ph.D., Mårten Segelmark, M.D., Ph.D., Coen A. Stegeman, M.D., Ph.D., Vladimir Tesař, M.D., Ph.D., Augusto Vaglio, M.D., Ph.D., Stefan Wieczorek, M.D., Benjamin Wilde, M.D., Jochen Zwerina, M.D., Andrew J. Rees, M.B., F.Med.Sci., David G. Clayton, M.A., and Kenneth G.C. Smith, F.Med.Sci., Ph.D.

Relationships between Clinical Subtype and ANCA Specificity in ANCA-Associated Vasculitis and Associations of the MHC Locus with Proteinase 3 ANCA and Myeloperoxidase ANCA.

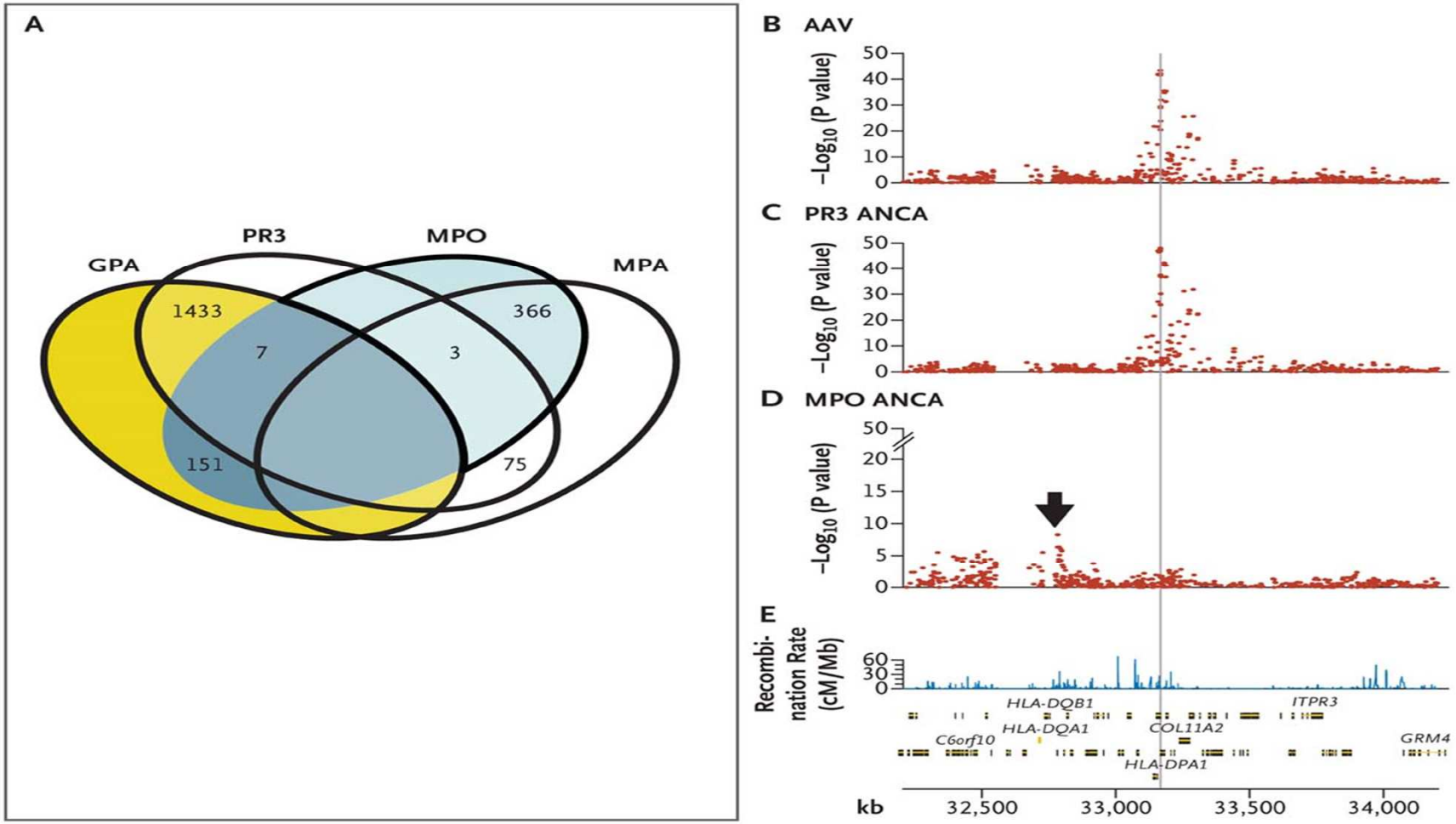

Lyons PA et al. N Engl J Med 2012;367:214-223

The NEW ENGLAND JOURNAL of MEDICINE

DE NOUVEAUX CRITERES GENOTYPIQUES GPA vs MPA ou PR3 vs MPO

- ✓ Dans le groupe des vascularites avec ANCA, l'association génétique la plus spécifique concerne les ANCA et non la forme clinique:
  - ✓ un pas vers la définition de vascularites anti-MPO et anti-PR3 et la fin de la GPA et de la MPA?

Lyons PA et al. N Engl J Med 2012;367:214-223

DE NOUVEAUX CRITERES GENOTYPIQUES GPA vs MPA ou PR3 vs MPO

- ✓ Les ANCA anti–PR3 sont associés à :
  - ✓ HLA-DP
  - ✓ les gènes codant pour l'α1-antitrypsine (SERPINA1)
  - ✓ et la protéinase 3 (PRTN3)

- ✓ Les ANCA anti–MPO sont associés à :
  - ✓ HLA-DQ

Lyons PA et al. N Engl J Med 2012;367:214-223

CONCLUSION

- ✓ Classer les vascularites est une tâche continue depuis leur première description
- ✓ Elle n'est pas achevée.
- ✓ Elle évolue avec l'apport de meilleures classifications phénotypiques et, maintenant, génotypiques.
- ✓ Bien classer les vascularites permet de mieux les comprendre et de mieux les traiter