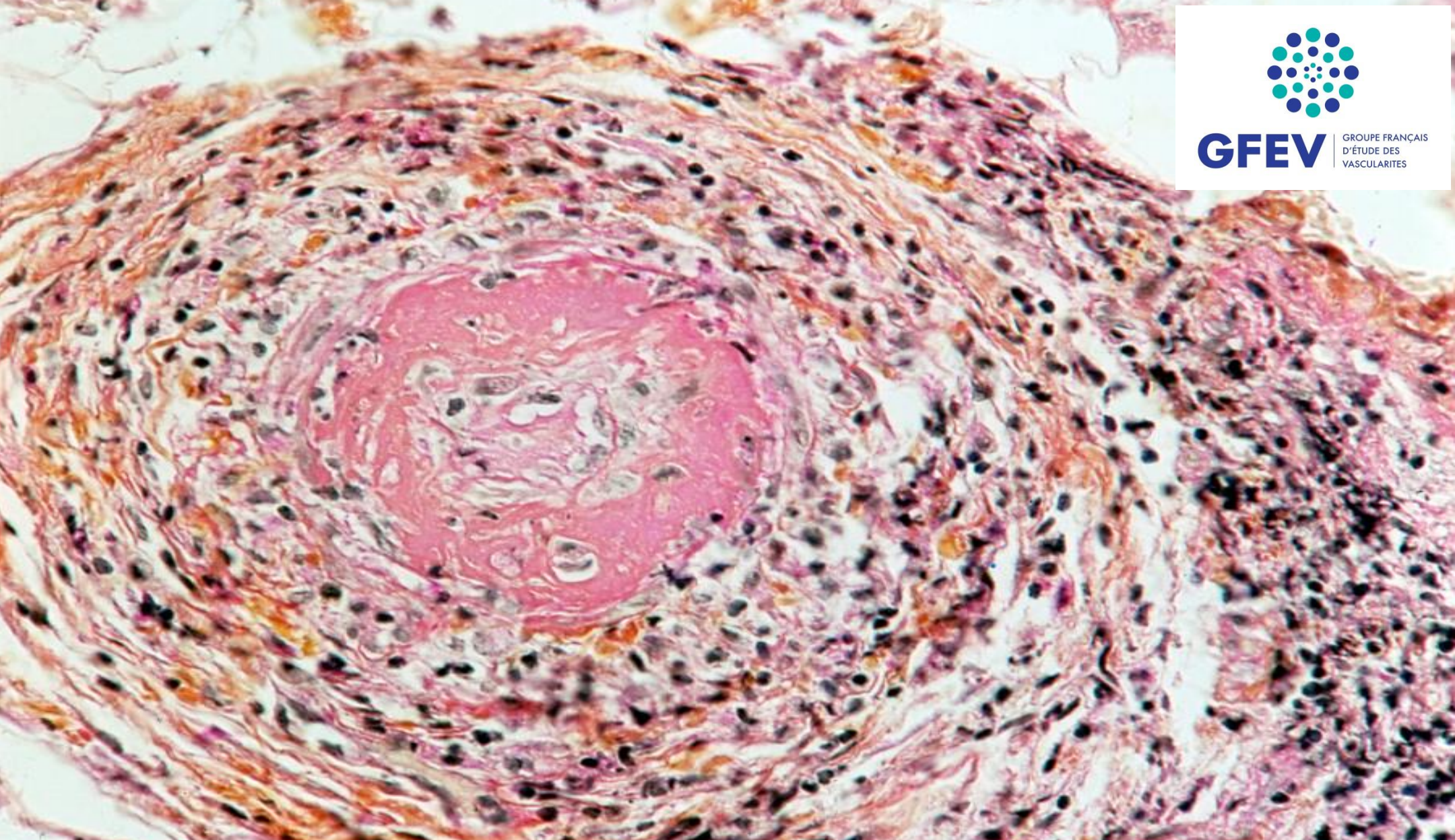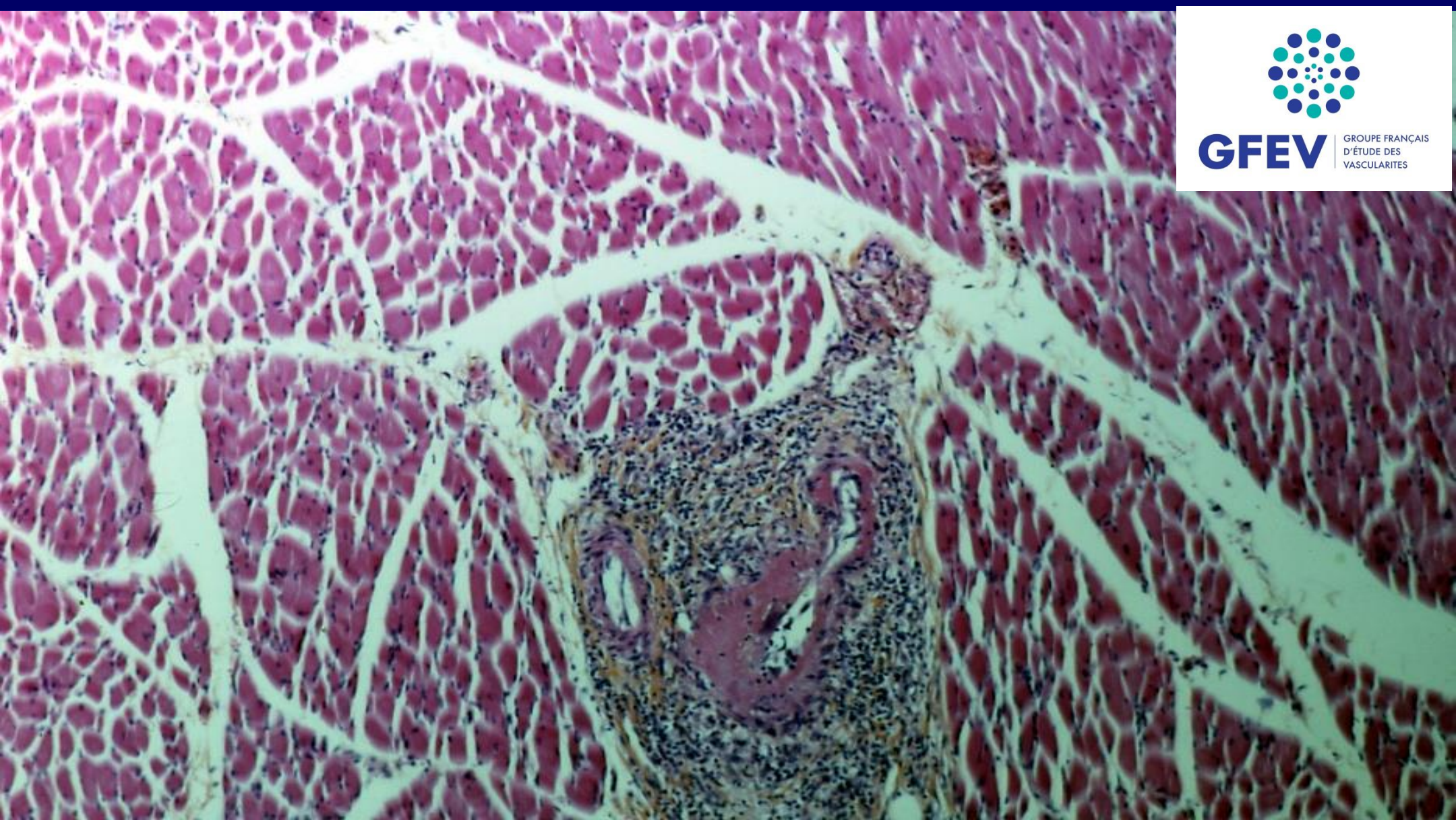
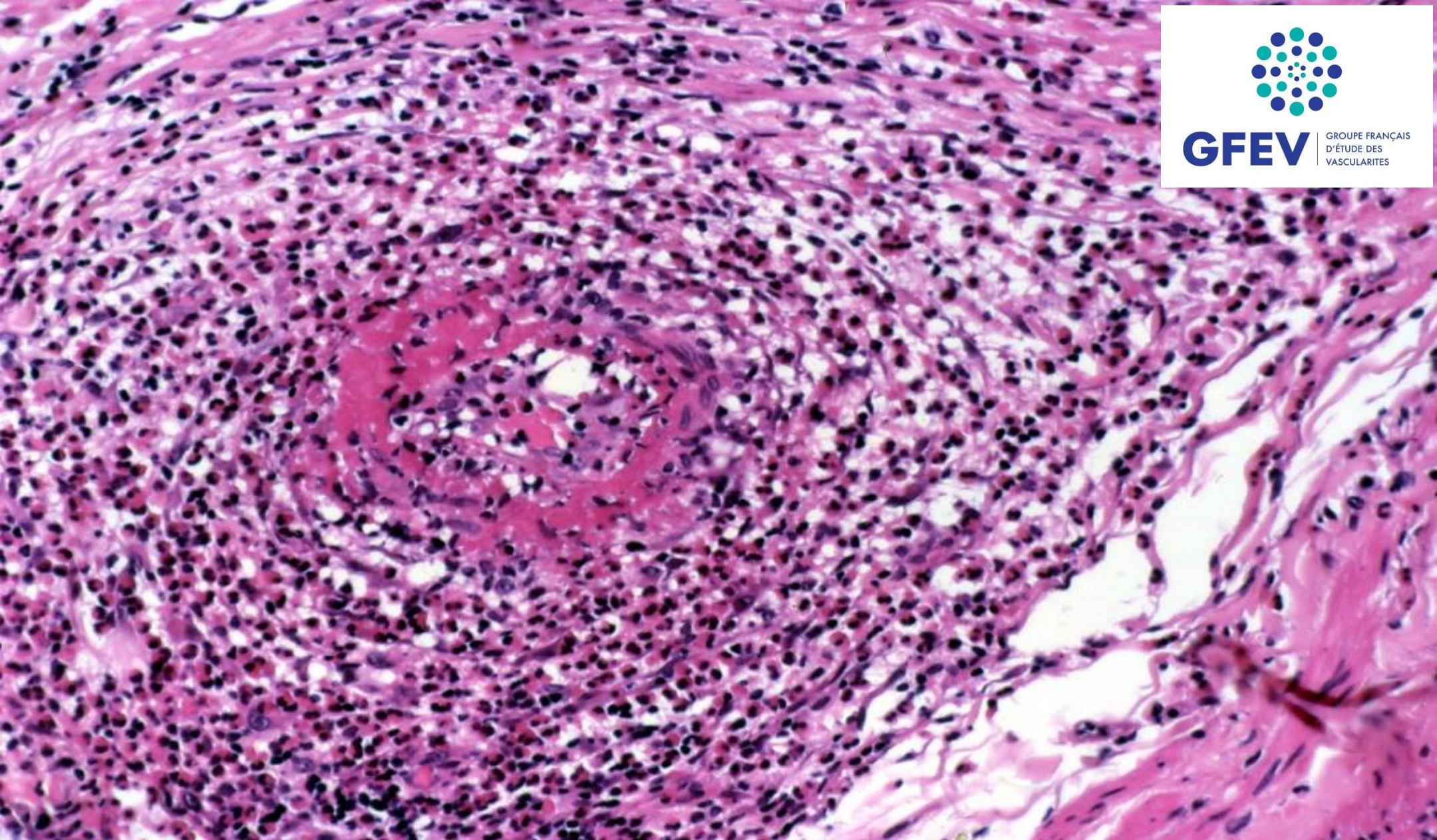


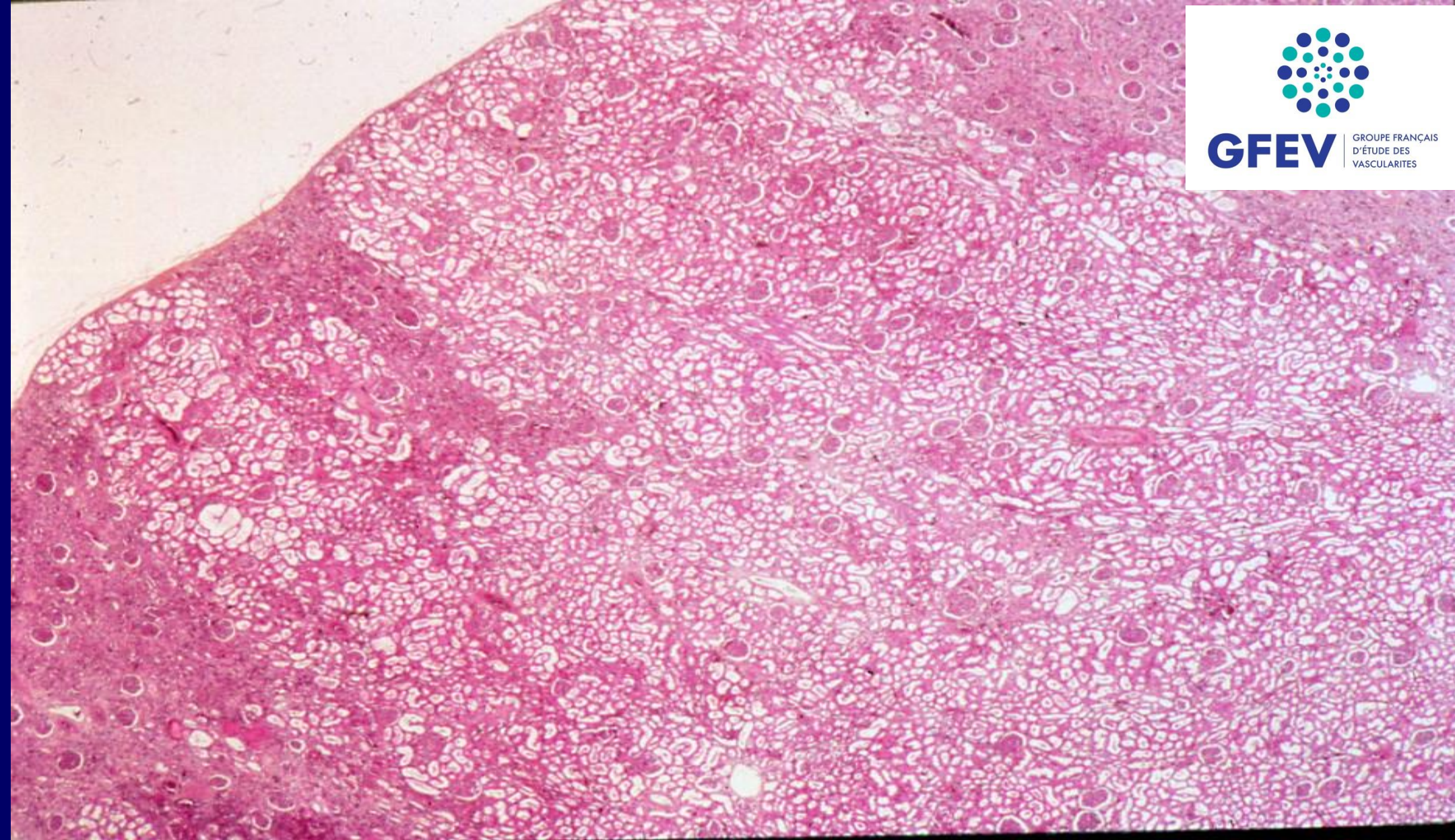
Vascularite nécrosante d'une artère de moyen calibre (PAN)



**Biopsie musculaire : vascularite nécrosante d'une artère de moyen calibre,
Importante réaction inflammatoire périvasculaire (PAN)**



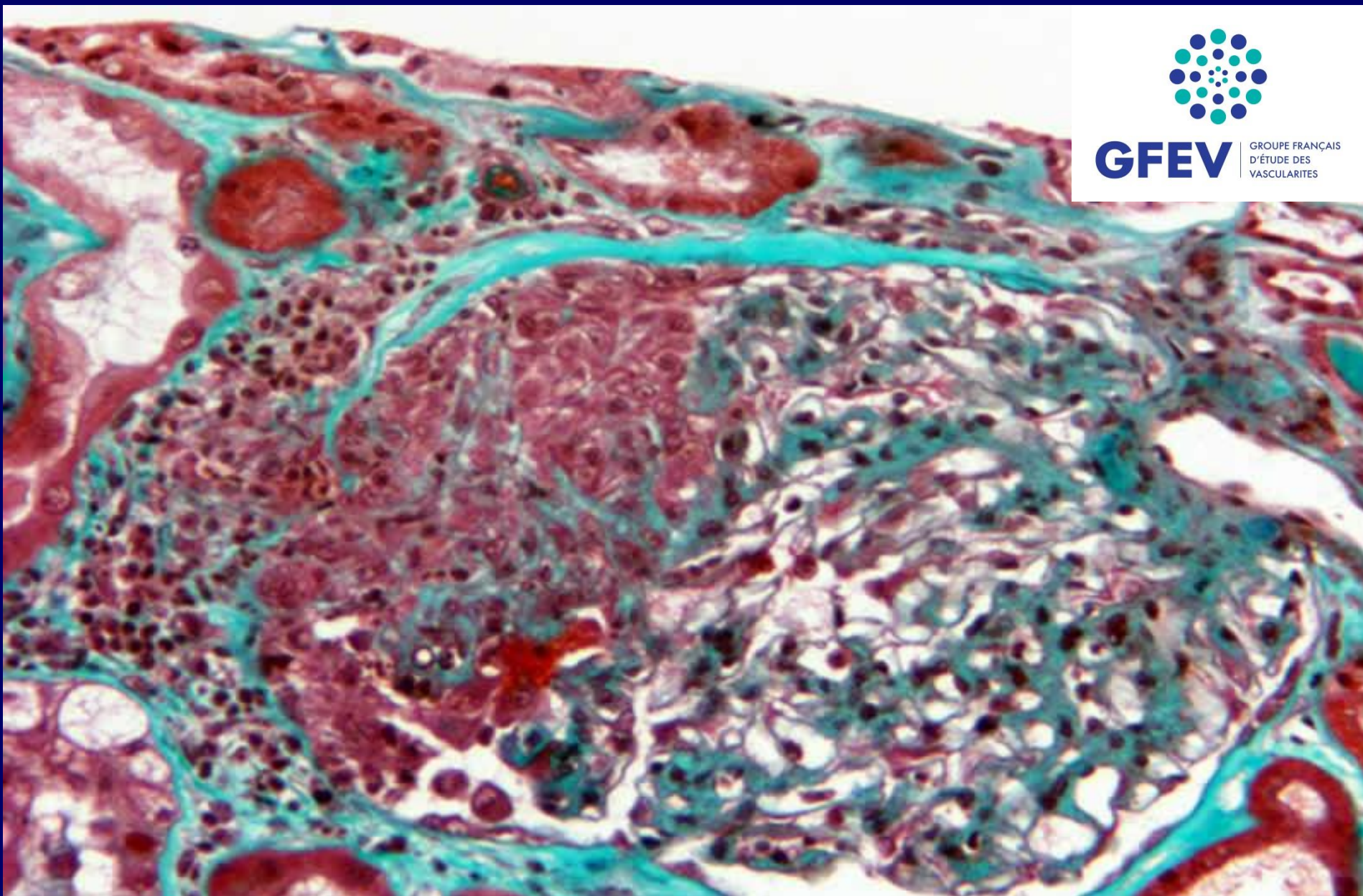
Vascularite nécrosante d'une artère de petit calibre (GPA)



Biopsie rénale : ischémie parenchymateuse (PAN)



GFEV GROUPE FRANÇAIS
D'ÉTUDE DES
VASCULARITES



Biopsie rénale : glomérulonéphrite extra-capillaire (PAM)